Abdruck von Rafaan

Separat-Abdruck

aus

Beiträge zur klinischen Chirurgie.

Unter Mitwirkung von

Prof. Dr. Garrè in Bonn und Prof. Dr. Küttner in Breslau

redigiert von

P. v. Bruns in Tübingen.

Band LXXVI. Heft 3.

Aus der chirurgischen Klinik zu Frankfurt a. M.

Trichodes crassicauda specifica, eine Causa directa in der Aetiologie der Tumoren.

Von

Dr. S. Löwenstein,
Frankfurt a. M.

Tübingen
Verlag der H. Laupp'schen Buchhandlung
1911.

Bemerkung der Verlagsbuchhandlung:
Dieser Separatabdruck ist im Buchhandel nicht erhältlich.

XXIX.

AUS DER

CHIRURGISCHEN KLINIK ZU FRANKFURT a. M.

DIREKTOR: GEH.-RAT PROF. DR. REHN.

Trichodes crassicauda specifica, eine Causa directa in der Aetiologie der Tumoren*).

(Fortsetzung und Zusammenfassung der in Band 69, Heft 2 dieser Beiträge erschienenen Arbeit: Epithelwucherungen und Papillombildungen der Rattenblase, verursacht durch Trichosoma.)

Von

Dr. **S. Löwenstein,**
Frankfurt a. M.

(Mit 21 Abbildungen.)

Die uns lebhaft interessierende Frage: Warum entsteht eine Geschwulst? oder gar die: Warum entsteht eine bösartige Geschwulst? ist bis heute weder von der pathologischen Anatomie, noch von der experimentellen Forschung auch nur einigermaßen befriedigend zu beantworten. Und die definitive Entscheidung darüber: Wann ist eine Geschwulst als maligne anzusehen? hat auch heute immer noch die Beobachtung in vivo und post mortem.

Das einzige Gebiet, auf dem uns die wissenschaftliche Forschung im Verein mit der klinischen Beobachtung bis heute wichtige Dienste im Sinne der Erklärung gebracht hat, ist das sich immer mehr erweiternde große Feld der sogenannten prämalignen Erkrankungszustände, worunter wir diejenigen Gewebeveränderungen verstehen, auf deren Boden, resp. aus denen heraus sich erfahrungsgemäß und mit Vorliebe Geschwülste entwickeln. Das

*) Nach Vortrag und Demonstration in der 83. Versammlung D. Naturforscher und Aerzte in Karlsruhe 1911.

durch irgend welchen chronischen Reiz mechanischer, chemischer oder thermischer Provenienz krankhaft veränderte Gewebe bildet den Ort der Geschwulsterstehung bezw. der Geschwulstentwicklung, also den geeigneten Boden, den Locus minoris resistentiae. In genau gleicher Weise bilden die chronischen, durch aktinische Energie, z. B. durch die Röntgenbestrahlung bewirkten Gewebsentzündungen oder die mehr akuten durch ein einmaliges Trauma gesetzten Gewebsverletzungen hie und da den Ausgangspunkt für eine bösartige Geschwulstbildung.

Wir kennen also in der Aetiologie der Geschwülste zur Zeit nur causae moventes, causae indirectae. Die causa directa, oder wohl besser, eine causa directa kennen wir bis jetzt noch nicht.

Fig. 1.

Bei diesem Stande der Lehre von den Tumoren dürfte es wohl einiges Interesse finden, wenn ich heute auf einen in der Blase und der Niere der Ratte heimischen Parasiten hinweisen kann, der in allmählicher Folge von Zellreizung und Zellwucherung ursprünglich normale Epithelzellen zur Papillom — also zur Tumorbildung anregt. Es handelt sich um einen kleinen, zur Gruppe der Helminthen und zwar der der Nematoden gehörenden Wurm, der nach Ansicht der Zoologen, insbesondere nach v. Linstow, der sich in dankenswertester Weise mit dessen Begutachtung beschäftigte, zur seither als harmloser Blasenschmarotzer bekannten Art: Trichodes crassicauda Bellingham zu rechnen ist (siehe Fig. 1). In das Genus Trichosoma, wie ich zuerst glaubte, ist der Wurm wegen der ganz davon abweichenden Bildung der Männchen nicht zu rechnen.

Unser Trichodes findet sich in einer Zahl von 1 oder 2 bis zu etwa 13 entweder freibeweglich in der Blase oder eingeschlossen ins Epithel. In Epithel eingebettet finde ich insbesondere die Eier und jüngeren Formen des Tieres und vom älteren Wurme das Schwanzende und hie und da auch den Uterusteil. In der Niere oder im Ureter findet sich meist nur ein einziges oder nur einzelne Tiere. Als besonderes Charakteristikum mag gelten, daß alle erwachsenen Exemplare als weibliche anzusprechen sind, in derem langgestrecktem Uterusteil das Männchen meist in der Zahl von 3—6en lebt.

Die Länge des Weibchens beträgt 10—15 mm, die Breite vorne 0,044—0,088, mitten 0,11—0,16, hinten 0,16—0,18 mm. Die Cuticula ist vorne in Abständen von 0,0065 mm quergeringelt. Der vordere, den Oesophagus enthaltende Körperteil verhält sich zum hinteren, in dem der Uterus liegt, wie 1 : 6,5—6,7.

Fig. 2.

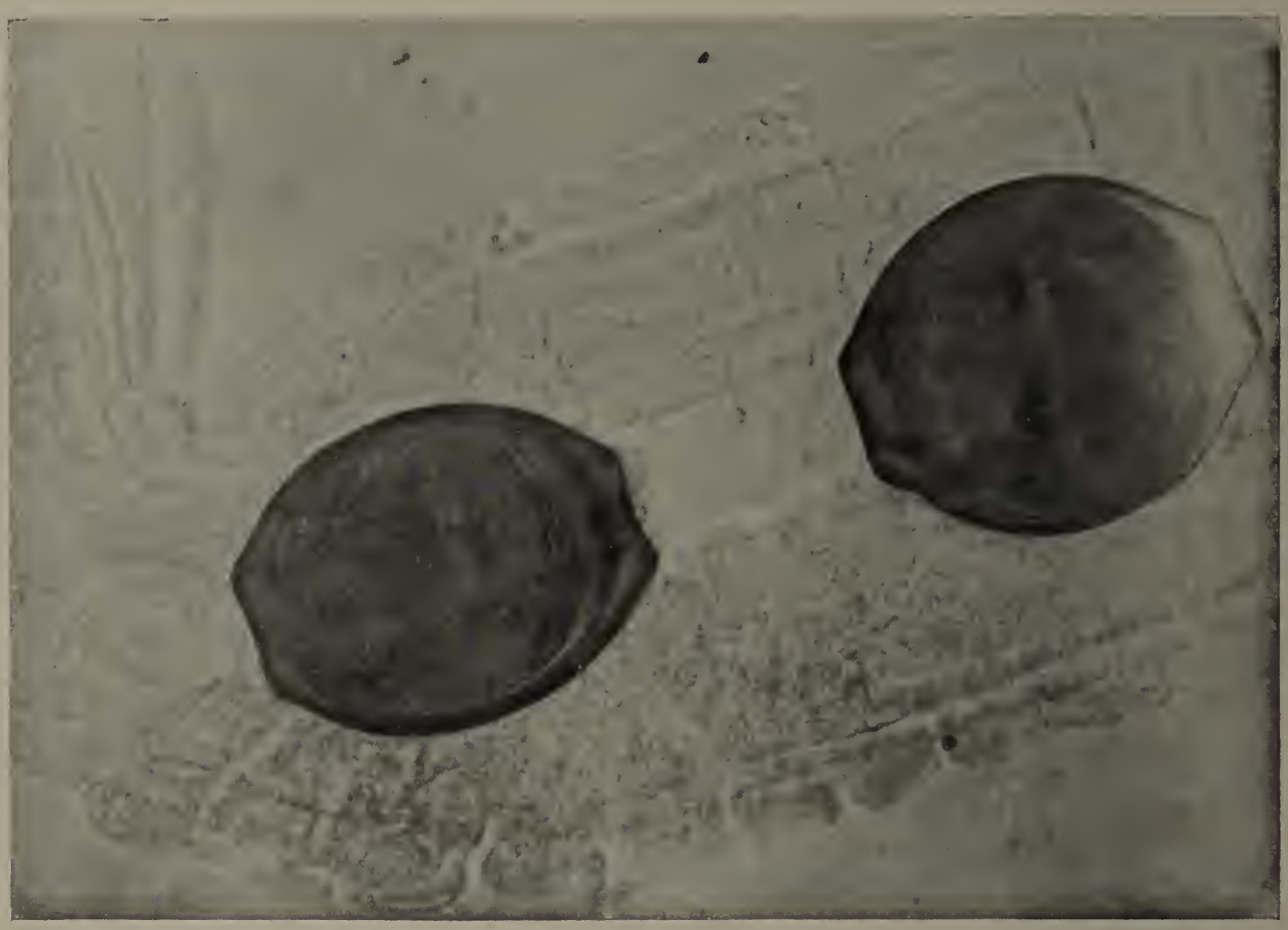

Der den Uterus enthaltende Teil des Wurmkörpers wird außer von der Cuticula noch von einer leicht segmentierten, gelappten, schleimigen Schicht umhüllt. Die Eier, unreif farblos, reif (siehe Fig. 2) braungelb, enthalten den entwickelten Embryo und sind 0,062—0,072 mm lang und 0,031—0,042 breit, also sehr verschieden gestaltet, bald mehr kugel-, bald mehr tonnenförmig und oben und unten gedeckelt. Die Embryonen werden bis zu 0,4 mm lang.

Im Uterus des Weibchens sieht man die kleinen Männchen, meist in Mehrzahl; ihre Länge beträgt 4,1—5,2 mm, ihre Breite 0,029—0,031 mm. Im frischen lebenden Tiere sieht man sowohl die Embryonen in den Eischalen, als auch die Männchen im Uterus sich recht lebhaft bewegen und es gelingt durch rein mechanischen leichten Druck aufs Deckglas, die Cuticula zu sprengen und dadurch die Männchen aus ihrer Dauerhaft zu befreien (siehe Fig. 3), und gleichzeitig Embryonen aus den sehr zahlreichen reifen und unreifen Eiern austreten zu lassen. Gegen das Hinterende liegen die Eier einzeln und in mehr we-

niger großen Abständen (Fig. 4), gegen das Vorderende (Fig. 5) zu aber in einer und weiter nach vorne dann in mehreren Reihen neben- und übereinander und dicht gedrängt. Die reifen Eier werden durch eine ventral gelegene Oeffnung, die an der Grenze zwischen dem langgestreckten Uterusteil und dem kleinen konisch endenden Schwanzteil zu finden ist, ausgestoßen und sind, eben entleert, von einer klebenden Schleimschicht umhüllt. Außer diesen erwachsenen und geschlechtsreifen Tieren findet man hie und da auch kleinere und jüngere Stadien, die weniger und unreife, oder gar keine Eier besitzen und in denen auch noch kein Männchen nachzuweisen ist. Im Urin der den Parasiten beherbergenden Tiere finde ich keine größeren Würmer, sondern in der Regel nur die reifen Eier mit lebenden Embryonen (Fig. 6) und bisweilen auch gerade eben auskriechende oder ausgekrochene Embryonen.

Fig. 3.

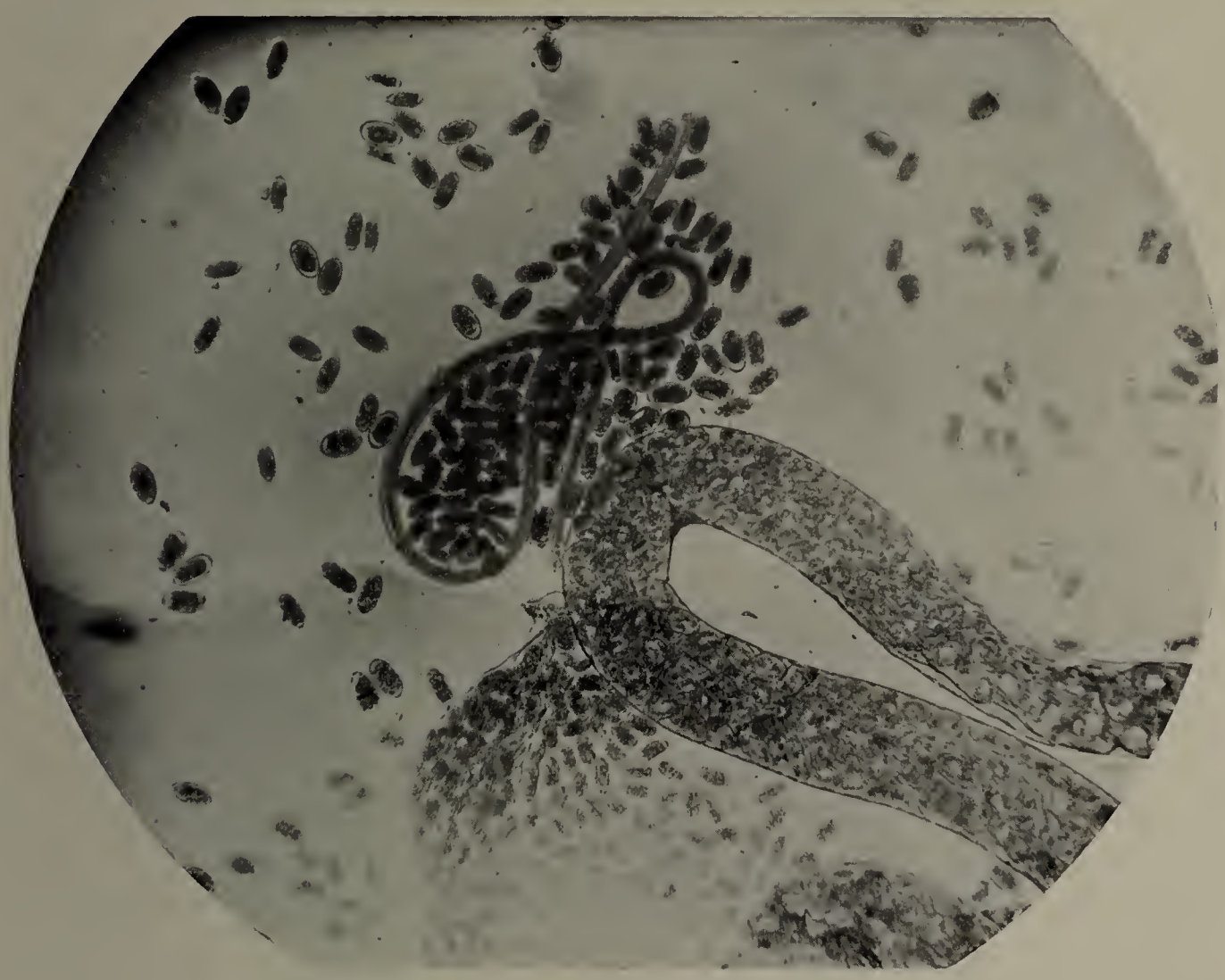

Die Einwanderung und damit die Infektion geht wohl ähnlich vor sich wie bei den Trichinen und zwar so, daß die durch den Urin entleerten Eier von bis dahin gesunden Tieren bei irgend einer Veranlassung, sei es durch Fressen oder Schlecken, verschluckt werden, daß die Eischalen durch die Verdauungssäfte sich lösen, worauf dann die embryonalen Larvenformen frei in den Darm gelangen, sich in die Darmwand einbohren, wo sie in die Venen eindringen, mit dem Venenblut in die rechte Herzhälfte kommen, den kleinen Kreislauf durch die Lungen durchmachen, dann die linke Herzhälfte passieren und durch die Arterien in die Nieren gelangen, wo sie sich

Fig. 4.

Fig. 5.

Fig. 6.

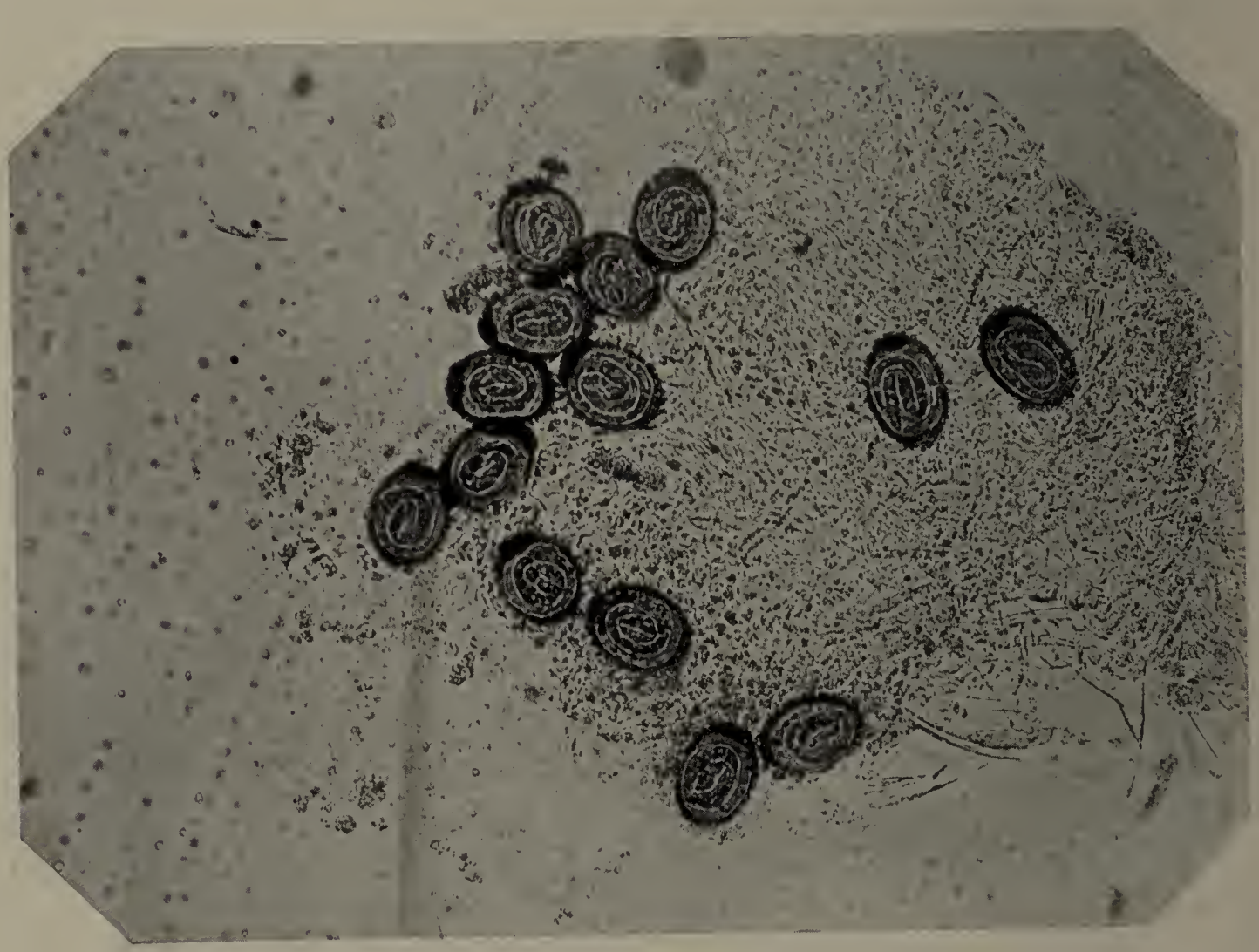

in das Nierenbeckenepithel einbohren und schon da entwickeln oder aber durch den Ureter in die Blase heruntergeschwemmt werden.

Seltener in der Niere, in einer großen Zahl aber in der Blase erfolgen nun weitere Epithelinfektionen durch Entwicklung von Embryonen, die von bereits in den betreffenden Organen herangewachsenen Trichodes stammen. Solche Eier finden sich auch im Ureter, in der Harnröhre und in der Prostata.

Daß in der Tat die frische Infektion durch die Blutgefäße erfolgt, läßt sich in manchen Fällen ganz frischer Infektionsherde dadurch nachweisen, daß wir in allernächster Nähe ein Blutgefäßchen finden und daß bisweilen

Fig. 7.

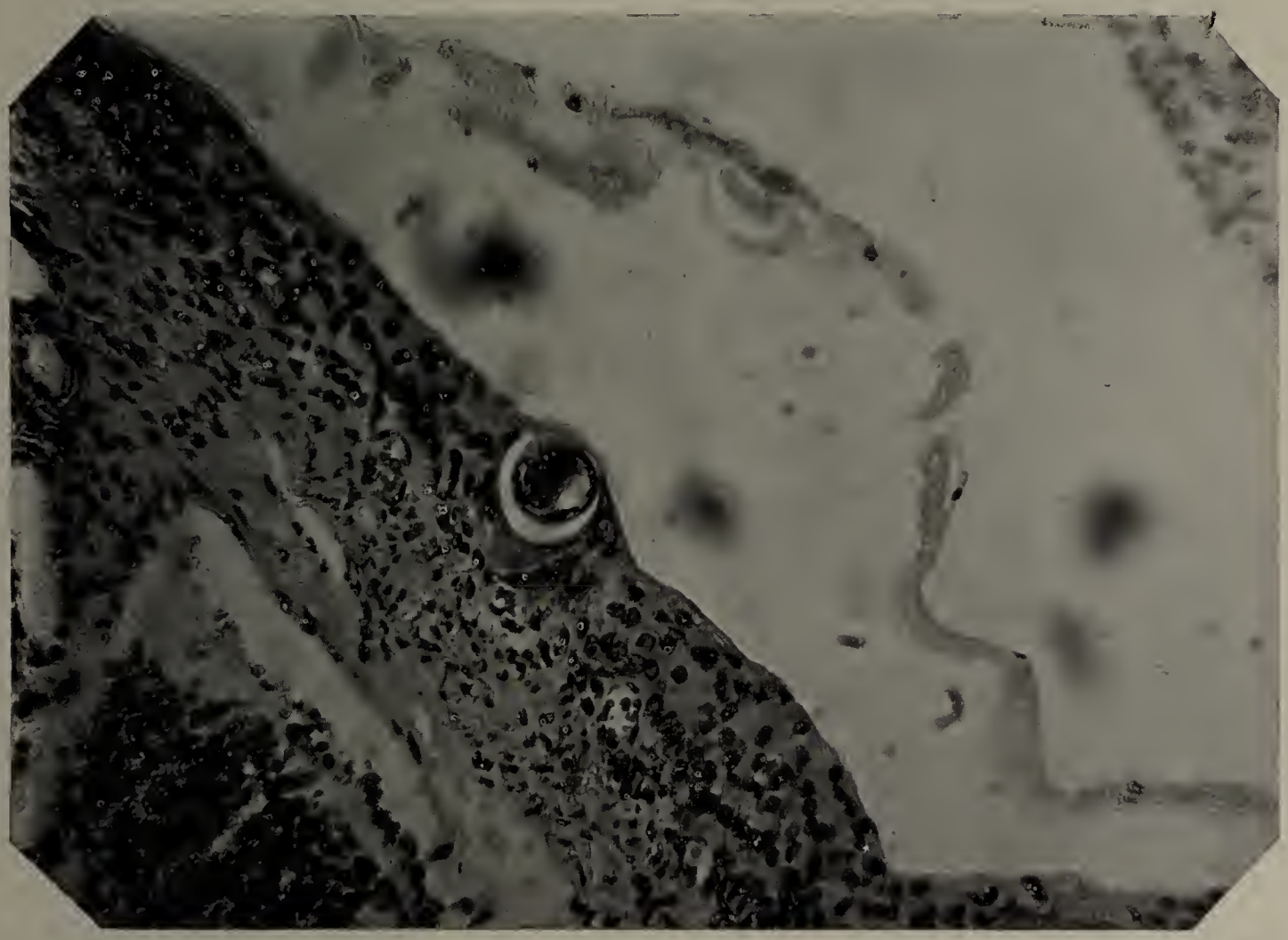

durch deutliche Blutkörperchenstreuung ins Gewebe noch deutlich der Weg zu verfolgen ist, den Ei- und Jungformen bei ihrem Wandern von der Gefäßwand nach der Fundstätte zurückgelegt haben; auch fand ich einmal den Parasiten in der Adventitia eines Hilusgefäßes.

Die Darstellung des Parasiten im Schnitt erfolgt am besten durch Hämatoxylin-Eosinfärbung, als Spezialfärbung für die Eischalen fand ich die nach Ziehl-Nelsen (wie für Tuberkelbazillen) als sehr geeignet. Eine Züchtung des Parasiten ist mir bis jetzt noch nicht gelungen, ich konnte für höchstens 10 Stunden den Wurm in Kochsalzlösung bei 38 Grad und im dunkeln Brutofen, lebend erhalten. Schon bei einer Temperatur von 42—43 Grad hören die Bewegungen des Tierchens auf, widerstandsfähiger

erweisen sich die in den Eischalen eingeschlossenen Embryonen.

Bevor wir uns nunmehr die Art der Infektion und deren Wirkung auf die befallenen Gewebe betrachten, darf ich wohl kurz erwähnen, daß das Schleimhautepithel der Nierenkelche, der Nierenbecken, des Ureters und der Harnblase ein sogenanntes Uebergangsepithel ist, d. h. ein geschichtetes, aus nur wenigen Lagen bestehendes Pflasterepithel, dessen oberste Zellenlage aus zylindrischen oder kubischen, nur wenig abgeplatteten Elementen besteht; ähnlich beschaffen ist das Epithel der Pars prostatica der Harnblase.

Fig. 7 zeigt den in das Nierenbeckenepithel eingedrungenen Embryo (vergl. auch Fig. 11 und 12 der früheren Arbeit), wobei wir auch schon bis-

Fig. 8.

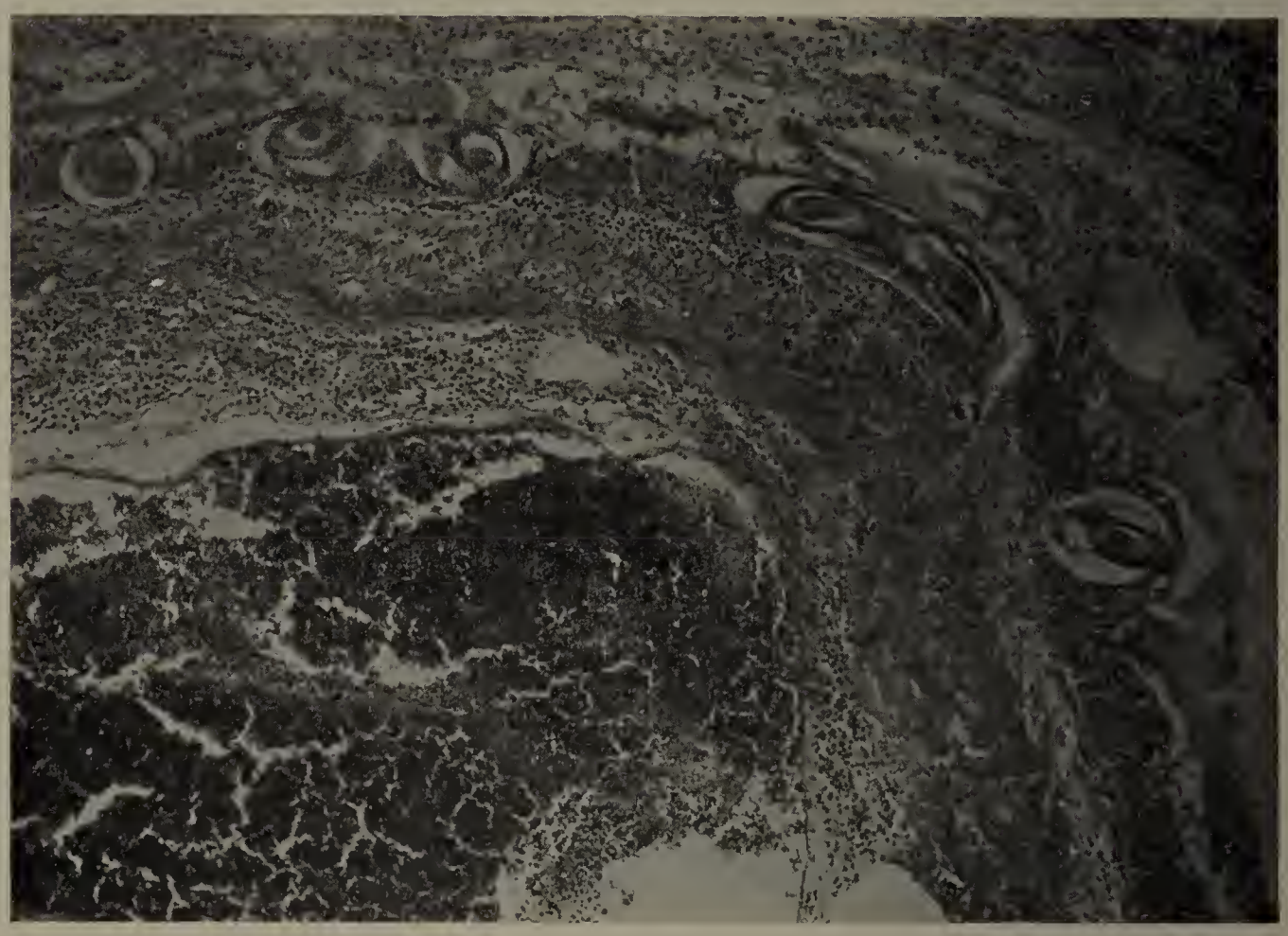

weilen eine leichte Epithelwucherung antreffen (vergl. Fig. 8 und 9 der früheren Arbeit).

Von großer Bedeutung erscheint es mir, wenn ich am einen Ende des Nierenbeckens mehrfache Wurminfektionen — wie Fig. 8 zeigt — finde und am mittleren Drittel desselben Nierenbeckens ein deutliches Papillom, das Fig. 9 wiedergeben möge, oder einen ganz tief ins Nierenparenchym eindringenden papillomatösen Tumor mit Nestern und Zapfenbildungen in Fig. 10.

Die Würmer entwickeln sich nun in der Niere weiter und es kann von hier aus eine Weiterinfektion der Niere und Blase statthaben und zwar durch Eiinfektion. Schon vor seinem Eindringen ins Epithel, also schon durch seine Nähe erzeugt das Ei eine Epithelzellenreizung — und Vermehrung

Fig. 9.

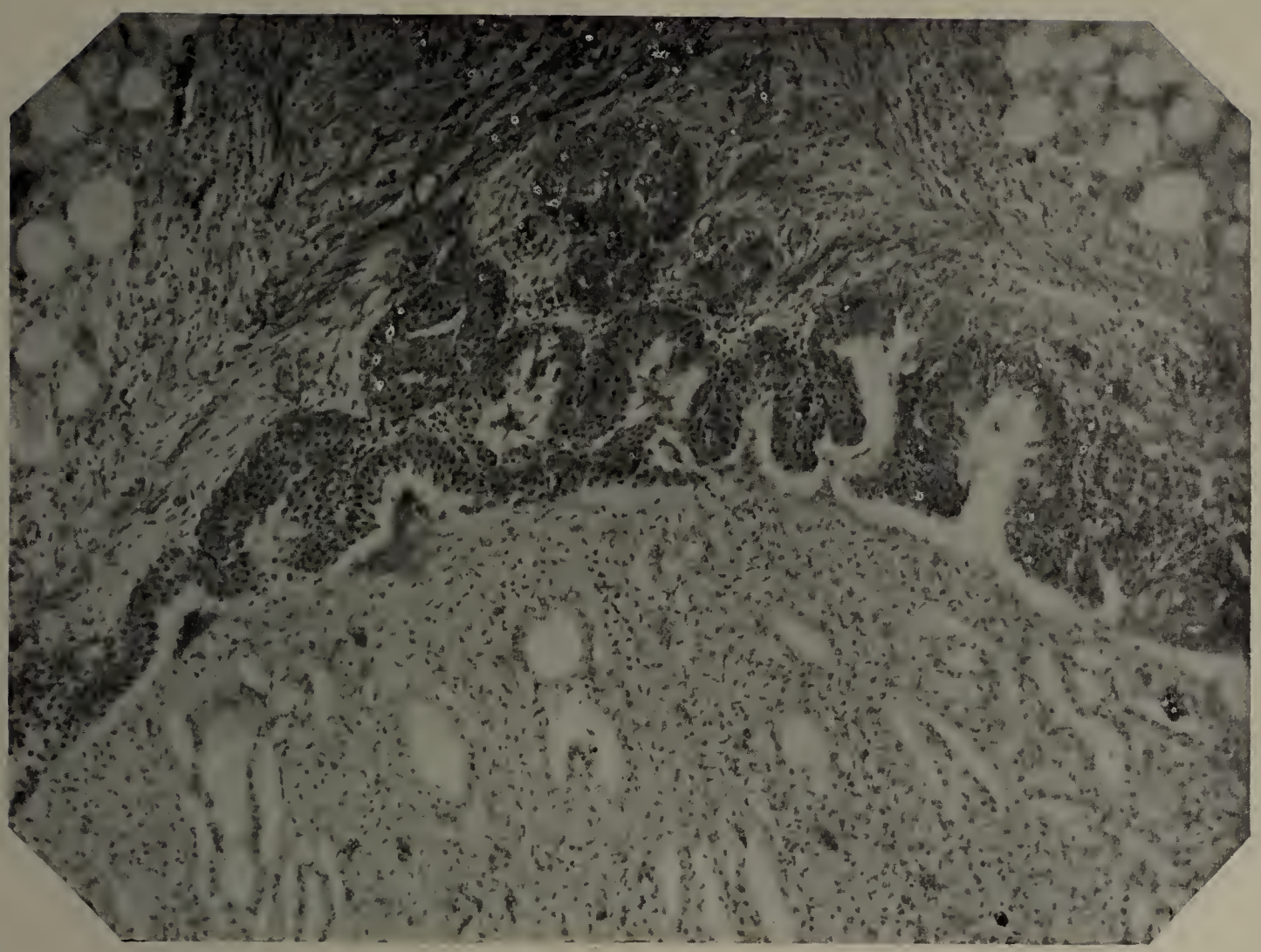

Fig. 10.

Fig. 11.

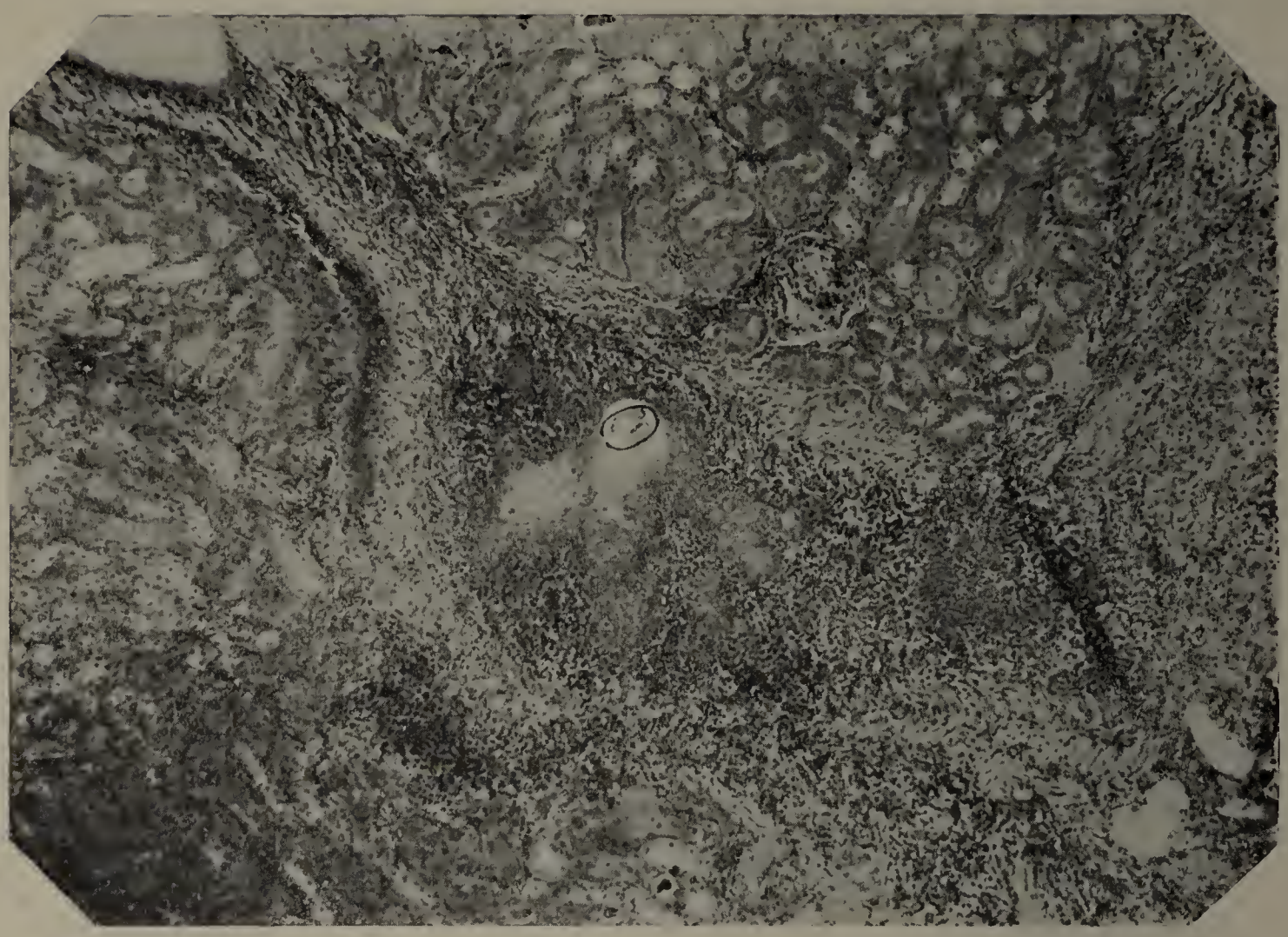

Fig. 12.

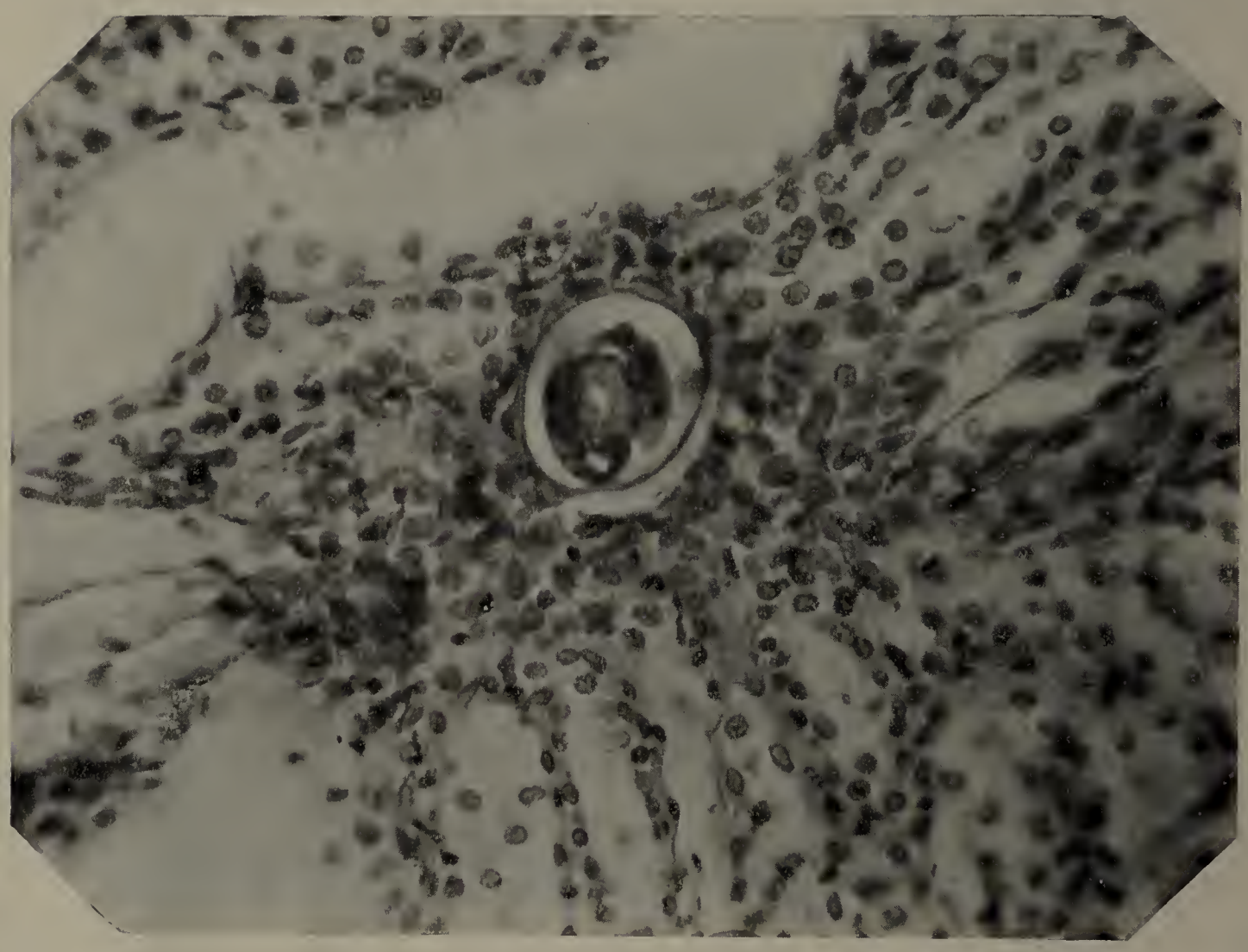

Fig. 13.

Fig. 14.



(siehe Fig. 6 der früheren Arbeit). Ist dann das Ei eingedrungen, so wuchert das Epithel durch eine reichliche Vermehrung seiner Zellen um die Lagerstätte des Eies (Fig. 11) oder um die sich nun entwickelnden Jungstadien der Parasiten herum (vergl. Fig. 8 und 10 der früheren Arbeit). In gleicher Weise finden wir um embolisch ins Nierenparenchym verschleppte Eier herum eine deutliche Wucherung und Vermehrung der Epithelien der Harnkanälchen (Fig. 12).

Ein recht häufiger Befund zeigt sich in Fig. 13, wo ich deutliche Nierenbeckenepithelwucherung finde und im Lumen des Beckens Schnitte des erwachsenen Parasiten.

Im allgemeinen ist aber die Blase der Lieblingsaufenthalt des Wurmes und hier gelangen auch in der Regel die aus der Niere mit dem Urin heruntergeschwemmten Eier zur Entwicklung und Wirkung. Das Ei dringt ins Epithel der Blasenschleimhaut ein und wir finden es umhüllt von Epithel oder eingebettet in ein aus gewucherten Epithelien bestehendes Lager (vergl. Fig. 3 der früheren Arbeit), dessen dem Lumen der Blase zugewandte Schicht bald stärkere Proliferation (Fig. 14) und deutliche Papillombildung erkennen läßt (vergl. Fig. 2 der früheren Arbeit).

Ist der Embryo zum größeren Tier herangewachsen und haben sich inzwischen die ihm als Nährgewebe dienenden Epithelzellen zu wuchernden Tumorzellen umgewandelt, dann verläßt er das Epithel und wir finden noch deutliche Einkerbungen oder Ausbuchtungen, die seine Lagerstätte erkennen lassen. So sehen wir ihn in Fig. 15 halb frei, halb noch im Papillomepithel und in Fig. 16 schon fast ganz frei im Lumen der Blase resp. im Tumor. Besonders schön läßt sich in Fällen von papillomatös veränderten Blasen bei vielfacher Wurminfektion demonstrieren, wie immer wieder die Eier das Bestreben zeigen, sich ins Epithelgewebe gegen die Submucosa hin und nicht gegen das Lumen der Blase zu einzubetten und wie die Jungformen von inzwischen gewuchertem Epithel umschlossen werden, während die älteren Tiere allmählich freigeworden, dem Lumen der Blase zustreben (Fig. 17 und 18). Nur ausnahmsweise finde ich ältere Tiere derart in die Blase eingebettet, daß sie die Muscularis vollständig durchwuchern und rarificieren, in welchen Fällen an solcher Stelle die Blasenwand dann nur noch besteht aus Epithel + Wurm + Serosa. Ein andermal sah ich eine mit stark gewuchertem Epithel ausgekleidete, schon makroskopisch als Anhängsel erkennbare, förmliche Nebenblase mit im Epithel lagerndem Trichodes.

Wie wir auch sonst bei Tumoren von epithelialem Typus Epithelzellendesquamationen sehen, so finden wir diese auch bei unseren Papillomen, aber dadurch recht interessant, daß wir dann in den abgestoßenen Zellmassen bisweilen solche Quer- oder Schrägschnittsbilder unseres Parasiten finden, die zuerst als reine „Drüsenschläuche“ imponieren, in der Tat aber nur Schnitte durch den Darmteil des weiblichen oder den Körper des

Fig. 15.



Fig. 16.

Fig. 17.

Fig. 18.

Fig. 19.

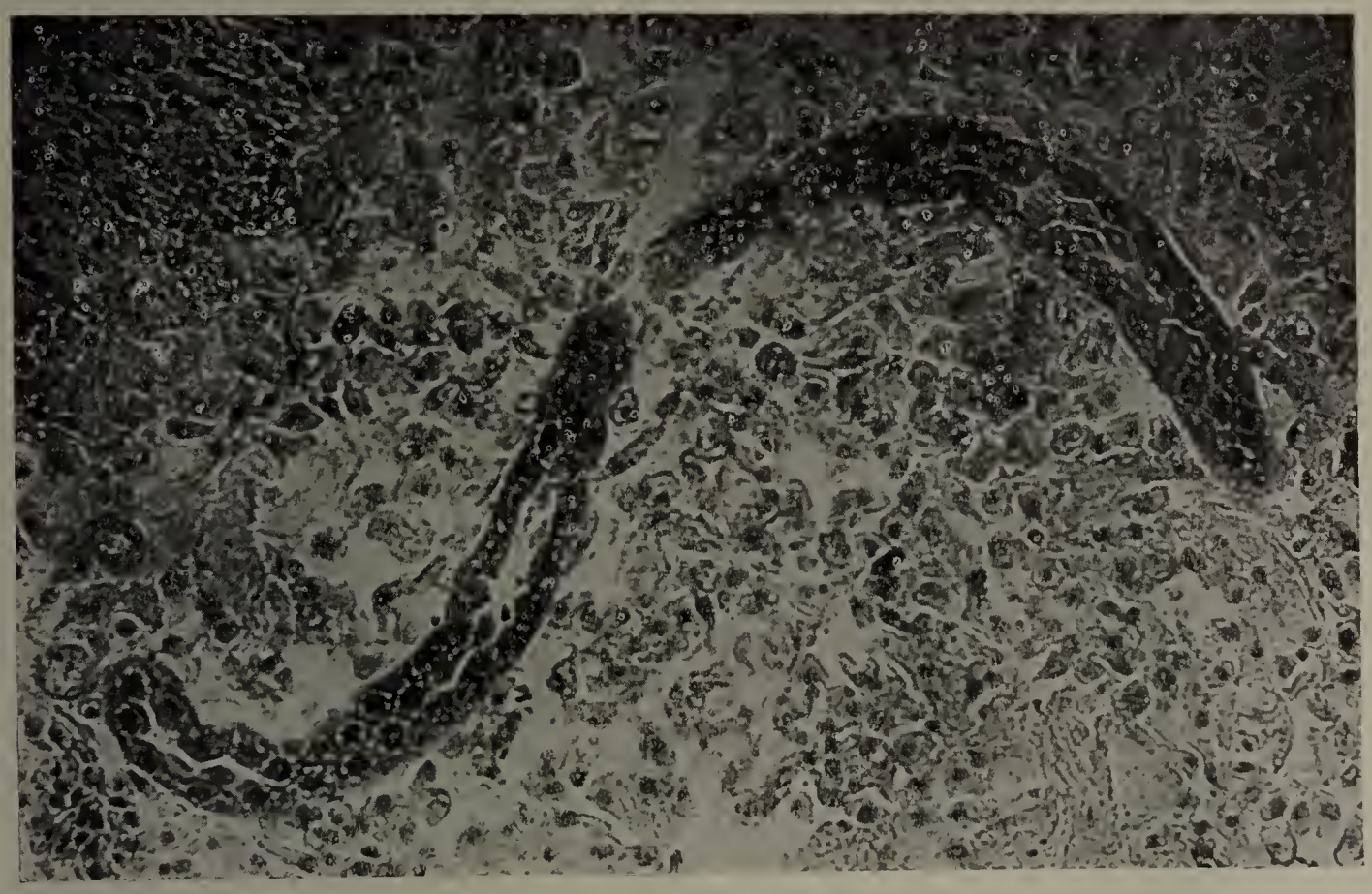

Fig. 20.

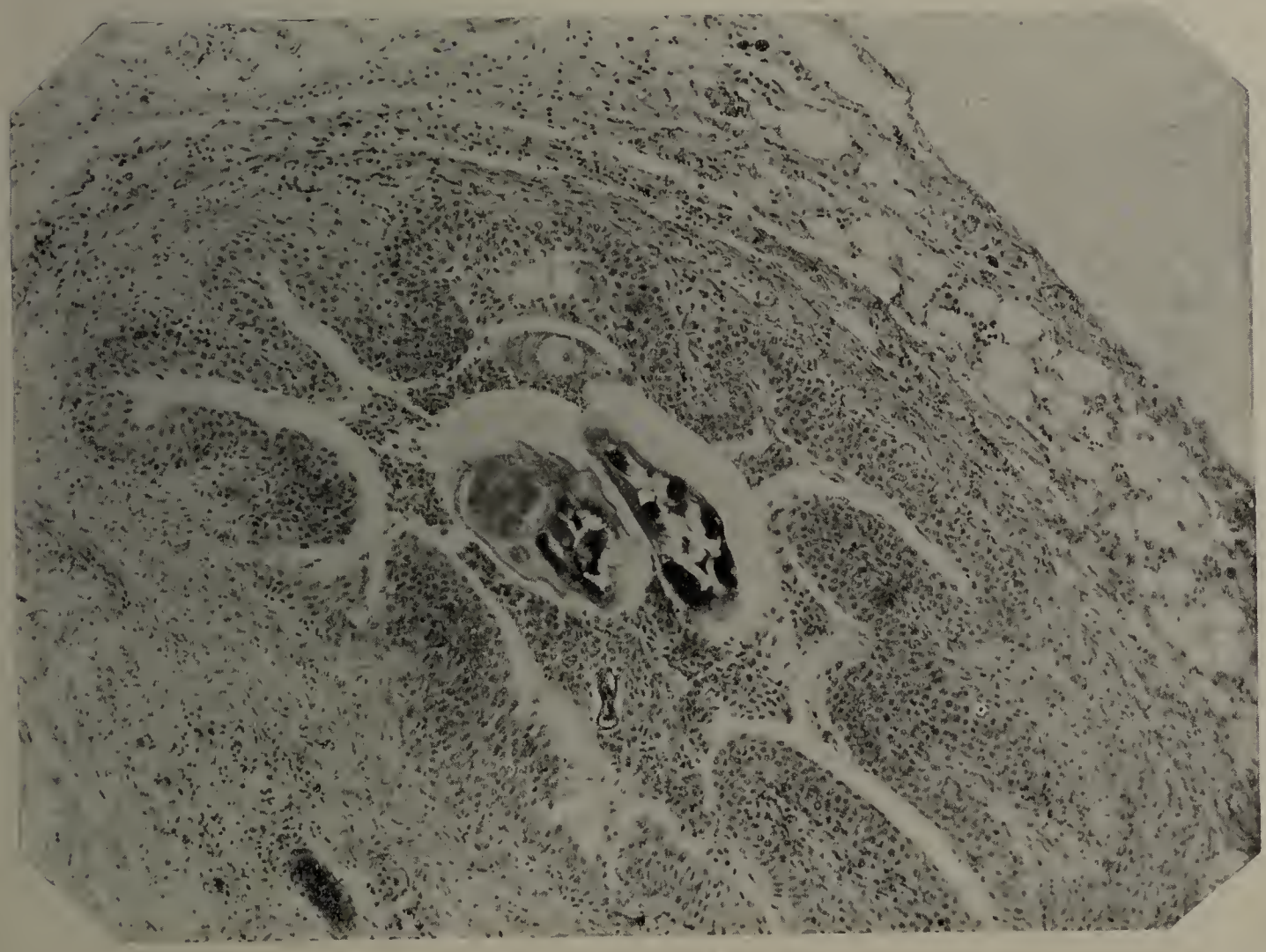

männlichen Tieres sind (Fig. 19) (vergl. auch Fig. 5 der früheren Arbeit). Recht interessant erachte ich es in anderen Fällen eine Jungform des Parasiten in der Nähe der nur mäßig gewucherten Vorderfläche der Blase zu finden, dagegen ein recht schönes beginnendes Papillom an deren Hinterwand.

Bei meinen Serienschnitten fand ich recht oft große Teile der papillomatösen Blase frei von Parasiten und nur in wenigen Schnitten den Parasiten selbst. Durch die Untersuchung in Serien läßt sich auch leicht selbst für den stärksten Skeptiker dokumentieren, daß meine Papillomfunde nicht

Fig. 21.

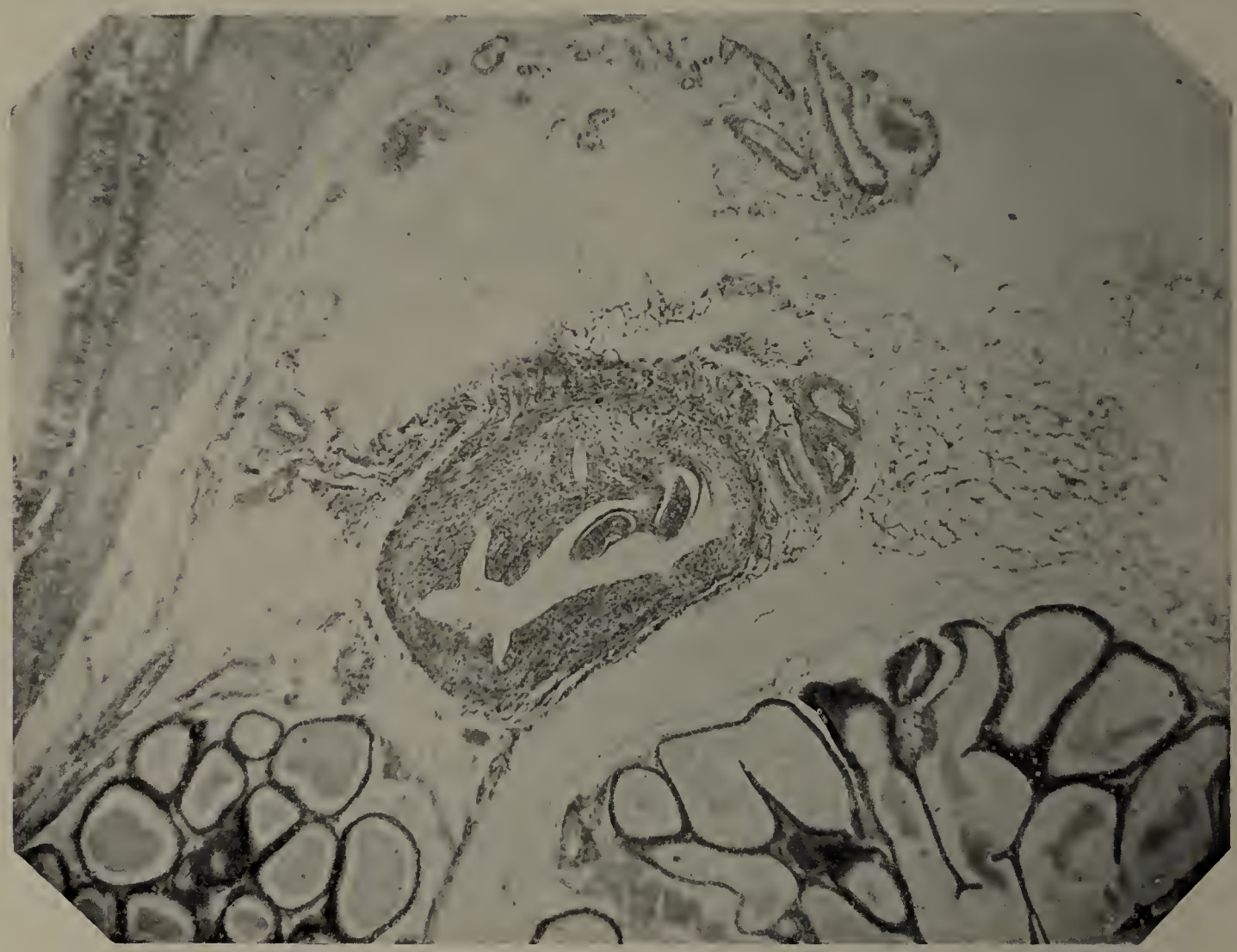

etwa vorgetäuscht sein können durch Schrägschnitte durch kontrahierte normale Blasen.

Wie es zu erklären ist, daß ich auch trotz Serienschnitten durch stark papillomatös erkrankte Blasen manchesmal sehr spärliche oder gar keine Parasiten fand, darüber werde ich mich nachher äußern müssen.

Aber nicht nur Blasen- und Nierenepithelien werden durch den Parasiten umgewandelt in infektiös wuchernde Tumorzellen, sondern auch die Epithelien des Ureters, wie Fig. 20 zeigen möge. Ganz analoge Veränderungen durch die Einwanderung des jungen Parasiten finde ich in der Urethra (Fig. 21) und in der Prostata, die ich in einem Falle recht stark adenomatös verändert sah.

So kann es kommen, daß wir — wie ich das in einem Falle sah — Nierenbeckenepithelwucherung, von da ins Parenchym tiefeindringenden papillomatösen Tumor, Ureterenwucherung und Blasenpapillom in ein und derselben Ratte (es handelte sich um eine Wanderratte) gleichzeitig, d. h. bei der Sektion finden, während in den meisten meiner Fälle von Blasenpapillomen auch die Wucherung des Nierenbeckenepithels in mehr weniger stärkerem Grade fast nie vermißt wurde.

Ich glaube, daß diese kleine, hier und in der früheren Arbeit veröffentlichte Auswahl aus einer großen Anzahl von Präparaten leicht davon überzeugen muß, daß Trichodes crassicauda specifica kein harmloser Blasenschmarotzer und kein zufälliger Nebenbefund sein kann, sondern daß dieser Parasit eine ätiologisch recht verantwortliche Rolle spielt, eine Rolle, die ich nicht anders denn als Causa directa der mit Epithelzellenwucherung und -Proliferation beginnenden und dann bis zum infiltrierenden Papillom führenden Charakterveränderung ehedem normaler Gewebszellen bezeichnen muß.

Wir sehen dabei, daß in erster Linie die Eier und Jungformen des Trichodes — letztere aber auch erst von einem gewissen Grade der Entwicklung an — es sind, die die Zellen zu infektiös wuchernden machen und viel weniger die erwachsenen, älteren Tiere. Diese verhängnisvolle Veränderung des Charakters der Epithelzellen beruht gewiß nicht im rein mechanischen Reiz des Parasiten aufs Gewebe, sondern ist bedingt durch chemische Stoffe — eventuell Toxine oder Stoffwechselprodukte — insbesondere des Eies und der jüngeren Entwicklungsstadien. Daß solche Stoffe vorhanden sein müssen, bewiesen ja schon einige der Mikrophotogramme, deren Vorhandensein ergibt sich aber auch weiterhin unbedingt aus der in mehreren Fällen von mir gemachten Beobachtung von Blasenpapillomen ohne Parasiten in der Blase oder von Nierentumoren ohne Würmer in der Niere; Fälle, in denen ich aber jeweils Trichodesformen noch in der Niere oder im Ureter resp. schon heruntergeschwemmt in die Blase gefunden habe.

Sehen wir also ein Blasenpapillom bei freier Blase aber inficierter Niere, so ist die Annahme sicher zulässig, daß eben chemische oder toxische, vom in der Niere sich findenden Parasiten stammende, Reizstoffe mit dem Urin vermengt in die Blase gelangten und dort die Epithelzellen zu wuchernden und infektiösen Zellen umwandelten. Analog können Nierenepithelwucherungen bei schon wieder freier Niere, aber bereits inficierter Blase nur dadurch erklärt werden, daß eben diese chemischen oder toxischen Reizstoffe in der Niere zurückblieben oder aufgespeichert wurden, während die grobcorpuskulären Parasitenbestandteile bereits die Nieren verlassen hatten. Ebenso sind die Fälle zu erklären, in denen der Parasit nur im Ureter, die Epithelveränderungen aber in der Niere oder in der Blase sich zeigen.

In weniger zahlreichen Fällen sehe ich Trichodes, und zwar vorwiegend ältere Stadien, im Gewebe um den Hilus der Niere, in der Fettkapsel, im Gewebe um den Ureter oder die Urethra herum. Auch kann es nach diesen

Darlegungen nicht überraschen, wenn ich einmal ein Blasenpapillom bei einer dem stark inficierten Stamme angehörigen Ratte fand, ohne in der Blase, den Ureteren und den Nieren den Parasiten noch entdeckt zu haben; in diesem Falle hatte der Wurm eben schon, wenigstens soweit es sich nachforschen ließ, die Organe wieder verlassen.

Es ergibt sich also der logische Schluß aus dem, was wir effektiv im Mikroskop sehen, und den eben angestellten Erwägungen, daß nicht allein der Parasit und von diesem insbesondere seine Ei- und Jungformen die Epithelzellen elektiv zur Wucherung und Tumorbildung anregen, sondern, daß auch vom Parasiten produzierte chemische oder toxische Reizstoffe, die möglicherweise Stoffwechselprodukte sind, die Eigenschaften besitzen, Epithelzellen aus normalen in wuchernde Tumorzellen umzuwandeln.

Was nun die Frage angeht, ob unsere Papillombilder das Gepräge der Malignität aufweisen, so möchte ich zunächst, wie ich dies auch schon in ganz anderem Zusammenhang wiederholt getan habe, auch an dieser Stelle betonen, daß nach allen klinischen und pathologisch anatomischen Erfahrungen hierfür nicht lediglich der mikroskopische Zellcharakter oder das Vorkommen von Epithelzellen an noch benachbarten, aber nicht epithelialen Geweben zugehörigen Stellen, entscheidend sein kann. Wohl finde ich in meinen Fällen recht häufig Mitosen und die Grenzen zwischen Epithelgewebe und darunterliegendem Stroma ganz unregelmäßig und einen Grenzkriegszustand der Zellarten zeigend, ebenso auch Epithelzellenanhäufungen an Stellen der Submucosa, oder wie wir ja deutlich sahen, in der Tiefe des Parenchyms; also Momente genug, die mich berechtigen, auch diese Papillome als höchst suspect auf Malignität anzusehen, obwohl ich bis jetzt keine Metastasen in ferner gelegene Organe fand. Bei der Kleinheit der Rattenblase und den sicher recht frühzeitig eintretenden Folgen der durch die Papillomerstehung sehr stark beschränkten und retardierten Urinentleerung resp. bei Nierentumoren verringerten Urinsekretion, läßt es sich auch leicht erklären, daß eben durch diese Störungen der Ausscheidung viel früher der Exitus eintreten kann, ehe es zur Bildung von nachweisbaren Metastasen kommt. Ich bleibe trotzdem selbstredend eifrig bemüht, Metastasen zu finden. Ziemlich hochgradige Schwellungen der properitonealen und mesenterialen Drüsen fand ich schon wiederholt.

Ich möchte es aber hier doch auch nicht unterlassen, zu betonen, daß Papillome, die beim Menschen zur Beobachtung und Operation gelangen, mögen sie scheinbar noch so benigne aussehen, nach den neueren Ergebnissen der Urologie und Chirurgie doch später sich fast immer als maligne erweisen.

Meine Untersuchungen, begonnen im Samariterhause in Heidelberg und fortgesetzt im Laboratorium der chirurgischen Klinik des städtischen Krankenhauses Sachsenhausen, erstrecken sich jetzt auf viele Hunderte von Ratten.

Nachdem ich zuerst nur mit weißen und schwarzweißen Laboratoriumsratten gearbeitet und von vier verschiedenen Stämmen hauptsächlich einen Stamm S als hochgradig inficiert und krank gefunden hatte, erschien es mir sehr wichtig, auch Haus- und Wanderratten zu untersuchen, und ich finde auch da gerade die alten Tiere recht häufig inficiert und gerade die hochgradigsten Veränderungen und die schönsten Tumoren bei diesen freilebenden Ratten. Die stärker erkrankten Tiere zeigen häufig haarlose Stellen besonders am Kopf, struppiges Fell, geringere Freßlust und verminderte Lebhaftigkeit.

Die parasitäre Infektion überträgt sich bei den im Laboratorium gehaltenen Tieren leicht durch gemeinschaftliche Käfige und auch durch die Hände des mit der Fütterung der in verschiedenen Käfigen untergebrachten Tiere betrauten Dieners, wenn auf sorgfältige Reinigung der Hände und Käfige nicht besonders geachtet wird.

Ich möchte hier auch die Tatsache nicht unerwähnt lassen, daß ich bei einem Kaninchen, das im gleichen Stallgebäude mit den Ratten des Stammes S gehalten und vom gleichen Wärter besorgt wurde, ein sehr schönes Blasenpapillom fand; in der Blase fand ich allerdings keine Würmer, und die anderen Organe kamen damals leider noch nicht zur Untersuchung.

Auch bei einer Maus, die verendet auf demselben Gelände gefunden wurde, auf dem ein Teil der inficierten Wanderratten sich fand, sah ich ein sehr schönes wallnußgroßes papilläres Adenocarcinom, das am Unterbauch oberhalb der Symphyse sich vorwölbte. Blase und Nieren konnten wegen der bereits begonnenen Fäulnis der Organe nicht mehr einwandfrei untersucht werden, auch ließ sich nicht mehr sicher feststellen, ob der Tumor etwa von der Blase ausgegangen war. Künstliche erfolgreiche Uebertragungen des Trichodes auf Kaninchen und andere Tiere sind mir bis jetzt noch nicht gelungen, doch halte ich diese Versuche, die ich aus äußeren Gründen leider in nur recht bescheidener Zahl machen konnte, für unbedingt aussichtsreich.

Ferner möchte ich mitteilen, daß sich die allerersten Fälle von Wucherungen und Papillombildungen bei Ratten fanden, die ich kurz zuvor ein- oder mehrmals mit Benzidin-, Toluidin- oder Teeremulsion subkutan und properitoneal in Blasenhöhe injiciert hatte. Ich machte damals gerade derartige Experimente, um die Wirkung der Anilinstoffe, insbesondere die von Benzidin und Teer auf die Blasenschleimhaut zu prüfen. Wiewohl ich in der Folgezeit dieselben Wucherungen und Papillome recht oft bei Tieren nachweisen konnte, die nicht injiciert waren, aber auch parasitär inficiert wie die ersten Ratten, halte ich es doch weiterer Versuche wert zu experimentieren, ob nicht durch mechanische oder chemische — speziell chronische — Reize veränderte Blasenschleimhaut auf dazu kommende parasitäre Infektion mit Trichodes besonders gut oder ausgiebiger mit Wucherung und Papillombildung reagiert. Die Wichtigkeit solcher Versuche leuchtet ja sofort ein, wenn ich die Worte: „Blasentumoren bei Anilinarbeitern“ nenne.

Endlich möchte ich auf Grund meiner Erfahrungen an dieser Stelle

die pathologischen Anatomen dringend bitten, auch bei Tumoren, insbesondere auch bei malignen, nach Serien zu untersuchen und die Serienschnitte auch auszudehnen auf die dem Tumor unmittelbar angrenzenden Gewebe und insbesondere auch auf die Eintrittstellen der Blutgefäße in den Tumor. Die damit verbundene große Arbeit könnte sich reichlich lohnen.

Nun zum Schlusse einige Worte der Differentialdiagnose unserer Trichodestumoren gegenüber anderen etwa mit Würmern in ätiologischen Zusammenhang gebrachten Geschwülsten! Wir haben uns hier nur mit einem Parasiten zu beschäftigen und zwar mit Distoma hämatobium Bilharzii.

Zunächst unterscheiden sich die beiden Würmer m o r p h o l o g i s c h sehr stark, und will ich nur die wichtigsten gröbsten Unterscheidungsmerkmale hier hervorheben:

1. Distoma haematobium gehört zur Ordnung Trematodes, Saugwürmer, Klasse Platodes, Plattwürmer; Trichodes crassicauda specif. dagegen zur Ordnung Nematodes, Fadenwürmer, Klasse Nemathelminten, Rundwürmer.
2. Bei Distoma haematobium lebt das längere und dünnere Weibchen im rinneförmig ausgebuchteten Hinterleib, dem Canalis gynaecophorus, des Männchens; bei Trichodes spec. beherbergt das dickere Weibchen in seinem Uterus mehrere dünnere und kürzere Männchen.
3. Die reifen Eier von Distoma haematobium haben einen polaren oder seitlichen Stachel, sind oval und besitzen keine harte, distinkt gefärbte Eischale; die reifen Eier von Trichodes spez. dagegen haben keinen Stachel, sind tonnenförmig oder kugelig und haben eine harte, braungelbe Schale.

Aber auch die klinischen Erkrankungserscheinungen sind recht verschieden: Bei Bilharziosis ist der Vorgang gewöhnlich der: Durch den Reiz der Eideponierung, die vorwiegend in die Submucosa statthat, entstehen in der Blasenschleimhaut Hyperämien mit kleinen Blutextravasaten, sowie lokale Entzündungen, auf welche Hypertrophie des normalen und Neubildung fibrillären Gewebes folgen. Diese Neubildungen zerfallen dann und bilden Spalten und Geschwüre; in anderen Fällen finden wir polypöse oder blumenkohlähnliche Gebilde, bestehend aus hypertrophischer Mucosa und Submucosa, die wir aber ganz weich, sehr gefäßreich und mit cavernösen Bluträumen gefüllt sehen. Auch diese Gebilde nekrotisieren und zerfallen dann und wir finden dem Urin Blut, Eiter, Gewebsfetzen und Eier beigemengt. Die Eier selbst finden sich meist in recht großen Massen in Gestalt eines förmlichen Walles in der Submucosa und nur vereinzelt im Epithel selbst.

Der Vorgang der Erkrankung ist also bei Bilharziosis, soweit wir bis jetzt wissen, der: Durch den Reiz der Eier kommt es in der Blase zu einer Cystitis, bisweilen zu einer Cystitis cystica, wobei durch sekundäre Beteiligung des Epithels sich Blasenpolypen bilden können, die entweder zerfallen oder übergehen können in bösartige Formen; auch sind Tumoren, entstanden auf der durch die chronische Entzündung, Ulceration und Narbenbildung in

einen prämalignen Erkrankungszustand versetzten Schleimhaut häufiger, allerdings meist mehrere Jahre nach der Bilharziainfektion, beobachtet worden.

Nach und durch Infektion mit Trichodes spec. dagegen sehe ich keine kleinzellige, leukocytäre Gewebeinfiltration, die ich als Cystitis hätte ansprechen können, ich finde nie die Eier in der Submucosa angehäuft, sondern dieselben elektiv die Epithelzellen aufsuchend und diese zur Teilung und Wucherung um die Eier herum anregend. Ebensowenig finde ich die ulcerativen oder chronisch indurativen Prozesse. Auch zeigen die Trichodespapillome recht wenig Reichtum an Blutgefäßen oder cavernösen Bluträumen, erwecken auch nie den Eindruck von Weichheit und Sukkulenz, sondern haben nur die für Papillome so charakteristische Anordnung eines kleinen, jeden Zapfen versorgenden Blutgefäßstämmchens.

So glaube ich denn mich dahin zusammenfassen zu dürfen:

Die nach Infektion mit Distoma haematobium zur Beobachtung kommenden Blasentumoren sind in mittelbaren Zusammenhang mit der Infektion zu bringen und es bildet die chronische Entzündung, Ulceration und Narbenbildung — also ein prämaligner Erkrankungszustand der Blasenschleimhaut — das Bindeglied zwischen Infektion und Tumorbildung.

Die nach Infektion mit Trichodes crassicauda specif. dagegen entstehenden Tumoren sind der Ausdruck einer elektiv auf die Epithelzellen selbst im Sinne der Wucherung und Neubildung einwirkenden parasitären — chemischen oder toxischen — Reizung, also unmittelbar bedingt durch den Parasiten, nicht auf Umwegen entstanden, sondern in direkter Aufeinanderfolge von Ursache und Wirkung.